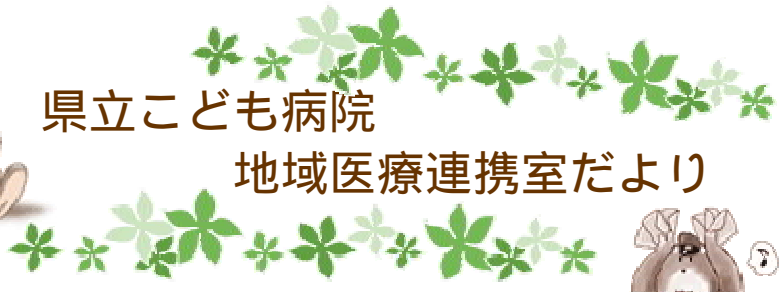



県立こども病院

地域医療連携室だより



第 27 号

発行日：平成 18 年 12 月 10 日

発行責任 小林 繁一

編集：地域医療連携室

〒420-8660 静岡市葵区漆山 860

TEL：054-247-6251(代表)

TEL：054-247-6288(直通)

FAX：054-247-5688(直通)



脳神経外科

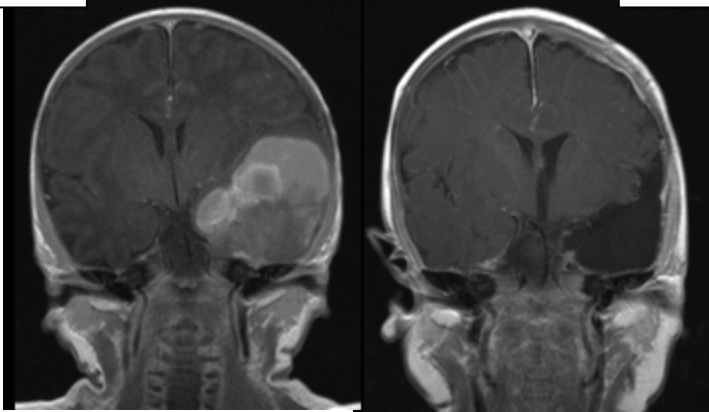
### 新生児期の脳内出血

4 月以降、興味ある新生児期の脳内出血例をいくつか経験いたしました。そのうち 4 症例をご紹介します。皆様の診療のお役に立てればと考えます。

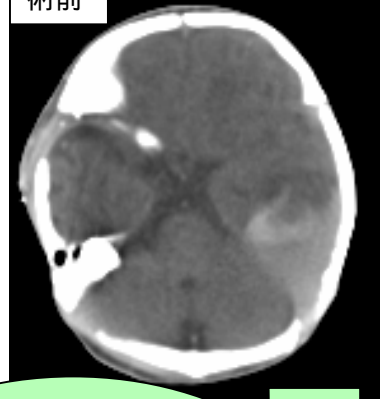
[症例 1] 生後 16 日目、男、無呼吸を伴う痙攣発作。CT 上、左側頭葉脳内出血。MRI、脳血管撮影にて脳腫瘍からの出血と診断。53 日目に開頭摘出術。組織は**神経膠芽腫**。現在、神経学的異常・再発なく、化学療法中

術前

術後



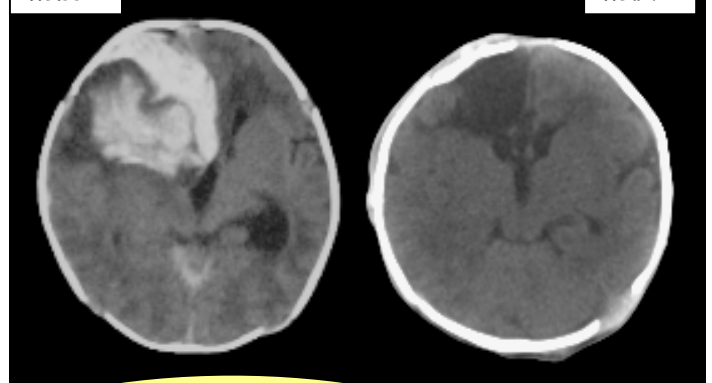
術前



[症例 2] 生後 2 日目、男、無呼吸発作の連続。CT 上、左側頭葉脳内出血。MRI、脳血管撮影にて脳腫瘍を疑う。43 日目に開頭摘出術。組織は**過誤腫**。経過順調で残存なく、神経学的にも後遺症なし

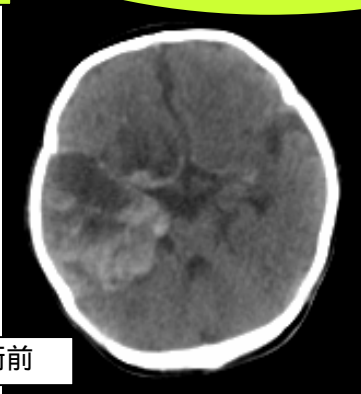
術前

術後



[症例 4] 生後 26 日目、女、熱発と血性髄液。CT 上、右側頭葉脳内出血と基底槽にクモ膜下出血。精査中に新たな出血を認め、45 日目に開頭血腫除去術。組織は**出血反応性変化のみ**、腫瘍細胞なし。現在、再出血なし

術前



[症例 3] 生後 5 日目、男、顔色不良と頭囲拡大。CT 上、右前頭葉脳内出血と硬膜下血腫。緊急開頭にて血腫除去術。組織は**破裂脳動静脈奇形**。術後、神経学的異常なく、脳血管撮影でも残存異常血管なし