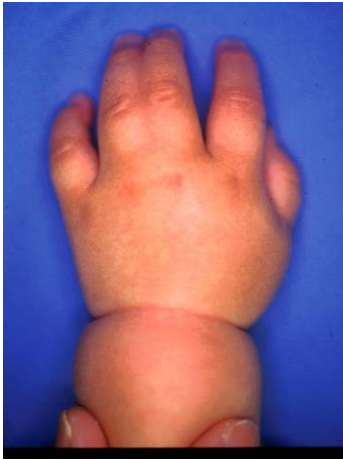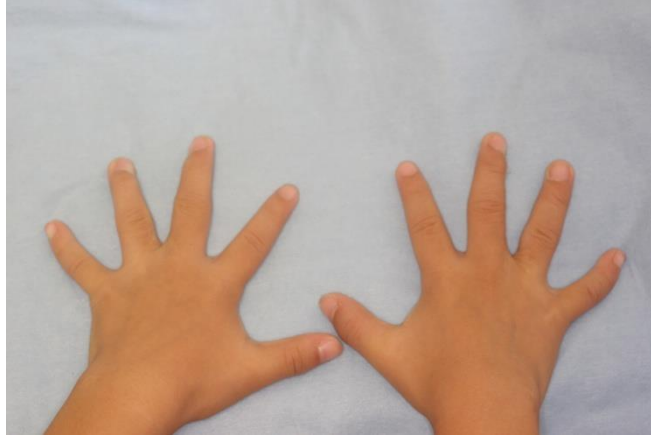


2) 手足の先天異常や変形

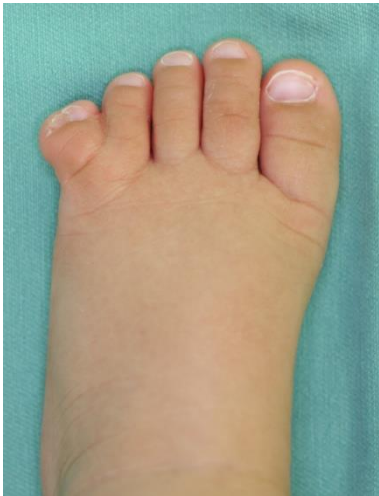手足の先天異常は1000人に1人位の割合で生まれてくるといわれている先天性の異常で口唇裂などと同様まだはっきりとした原因はわかりません。指ができてくる時に重複した多指（趾）症や指の分離が起きなかった合指（趾）症が最も多くみられます。



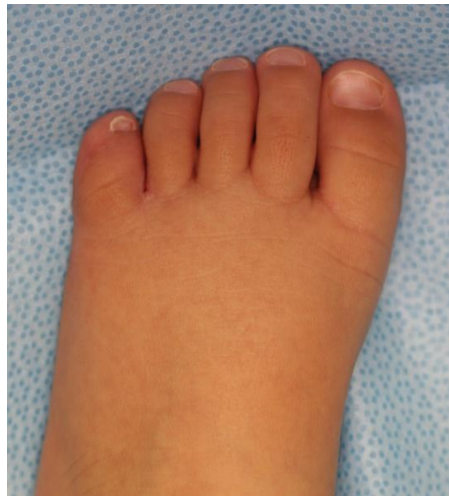合指症



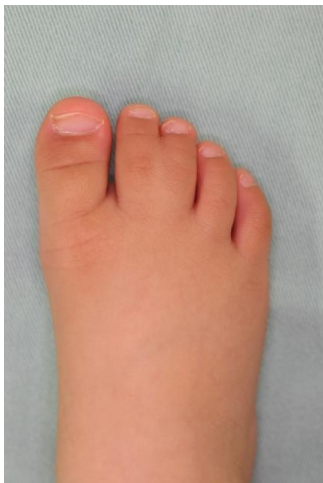5歳 手術後4年
(両手の中指と環指の間の合指症)



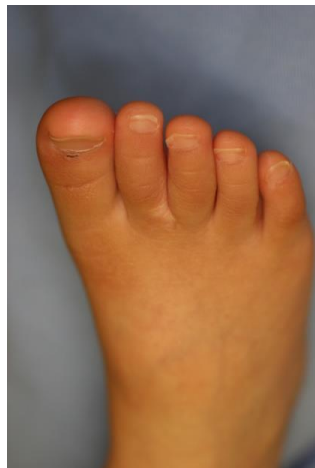左多合趾症



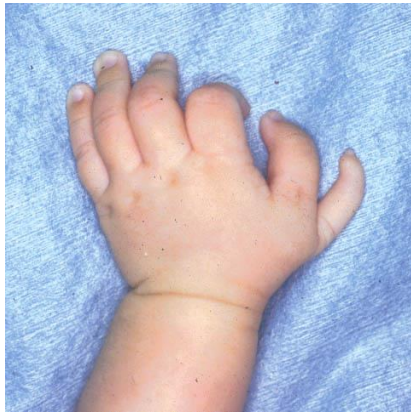手術後2年



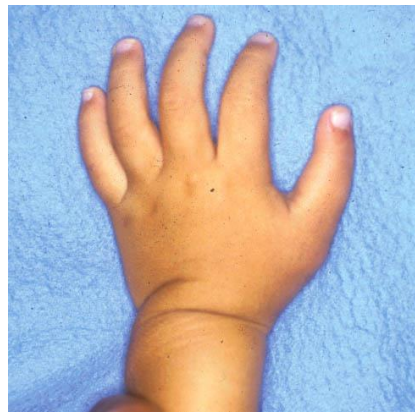右2-3足趾合趾術前



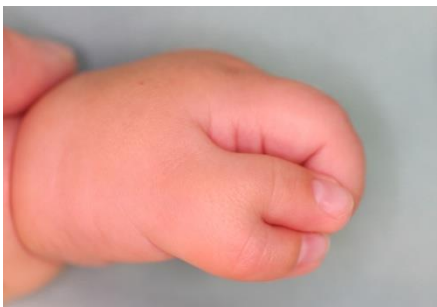術後1年



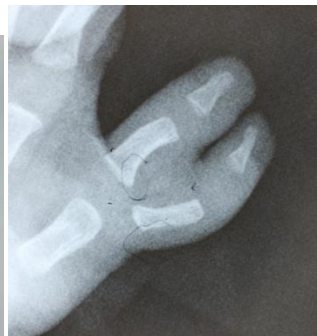左母指多指症



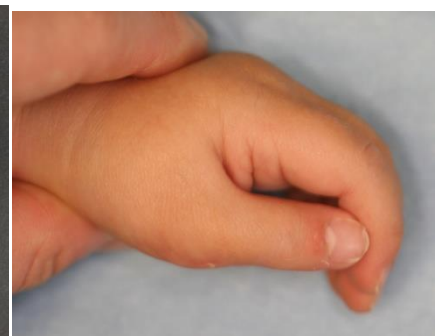手術後2年



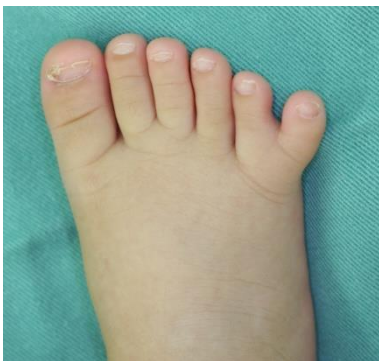左母指多指症



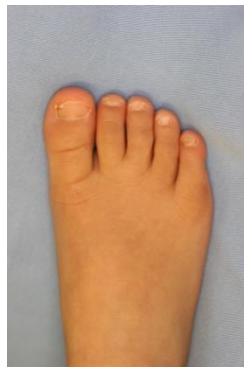レントゲン像



術後2年



右外側列多趾症



術後2年